

Mégis, kinek van igaza?

Rucz Károly, PTE

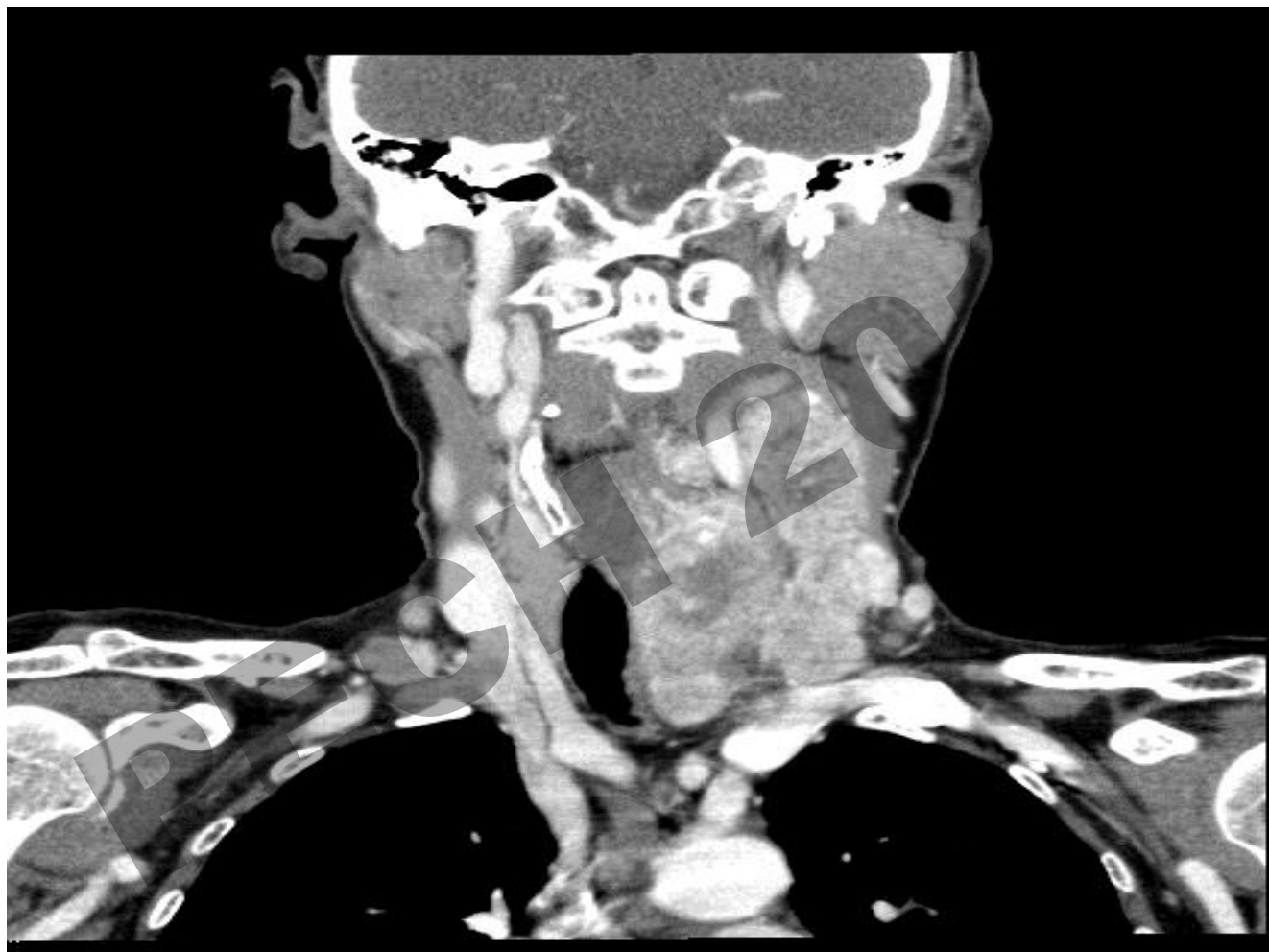
XXVI. PECH, Baja 2019.10.04-05

Cz-né R.É. 59 éves nő

- 2014.10.21-én jelentkezik, fél éves beutalóval
- Egy éve észlel a nyakán növekvő terimét
- Nyaki fájdalom, nyelési- vagy légzési, hangképzési zavar nincs.
- Súlya nem csökkent, időnként palpital, hőhullámai vannak.

- Fiz.st: A pajzsmirigy bal lebenyét egy egészében tömött, kemény, fixáltnak tűnő, kb. 6*4 cm-s terime tölti ki, mely mögött, a m. stcleidomast előtt hasonló konzisztenciájú, 1,5 cm-s nyirokcsomó is tapintható.
- UH: A pm. jobb lebenye norm. nagyságú, benne 5 mm-es meszes göb látható mögöttes hangárnyékkal. A bal pajzsmirigy lebeny hatalmas mértékben megnagyobbodott, egésze kóros szerkezetű, inhomogén, szemcsézett. Az elváltozás a jugulum alá terjed, több mint 3,5 cm mélységi és 33 mm harántátmérőjű. Az egész pajzsmirigy hypervascularisalt. Amennyire megítélhető, kóros nyirokcsomó a nyakon nem azonosítható

- TSH 0,031 L mU/l, FT4 18,35 pmol/l, FT3 7,51 pmol/l
- Thyroglobulin 13,2 ng/ml (N: 1,4-78,0)
Calcitonin >585,00 pmol/l (N: <3,36)
- FTAB, cytologia: malignitás (MTC)
- Nyaki- mellkasi- hasi CT



XXVI. PECH, Baja 2019.10.04-05



Katlı Otopark
Vezneciler



İ.B.B.Ek Hizmet
Binası
Kapalıçarşı

Süleymaniye Camii
İstanbul
Müftülüğü



İSTANBUL BÜYÜKŞEHİR BELEDİYESİ
Stratejik Planlama Müdürlüğü



Süleymaniye
Kütüphanesi



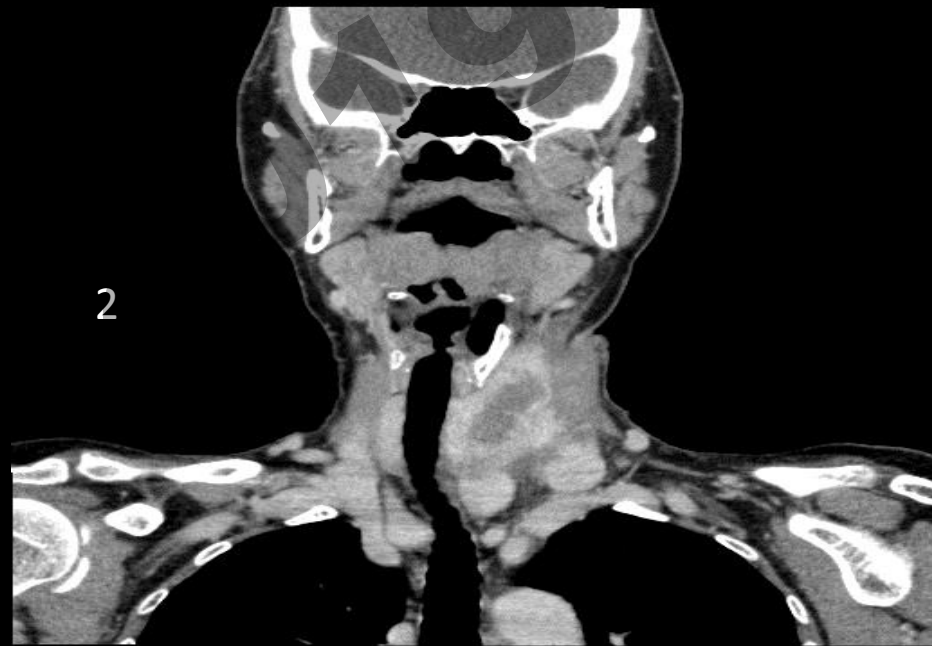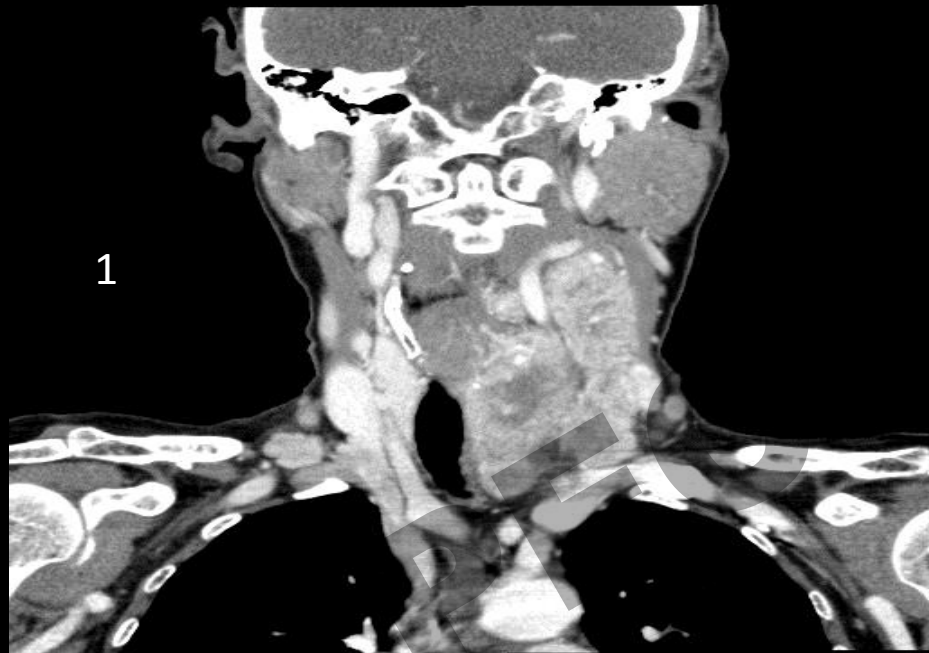- Műtét
- Irradiatio
- Kemoterápia / szisztémás kezelés

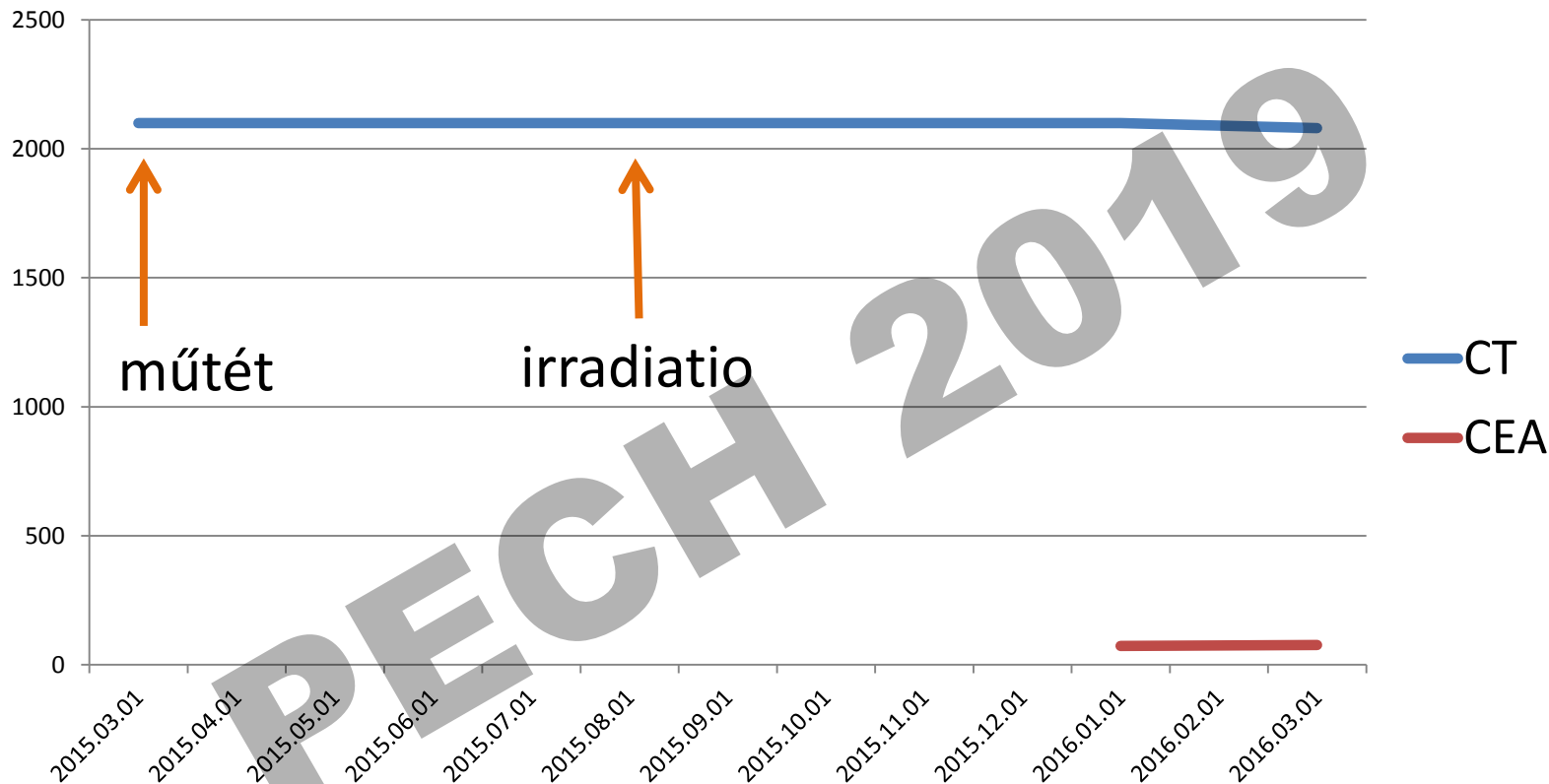
Műtét - 2015.01.10

- A primaer tumor a környezeti infiltráció miatt inoperabilis.
- Nyirokcsomó resectio:
HDG: MTC MET. TOKÁTTÖRÉSSEL, LÁGYRÉSZ INFILTRATIOVAL, ÉRINTETT RESECTIOS SZÉLLEL, ÉRINVASIOVAL

Irradiatio

- C szintű ajánlás:
„based on expert opinion” ATA guideline, 2015
- 2015.08.19 és 09.30 között 60 Gy összdózisú
dekompressziós palliatív sugárkezelés





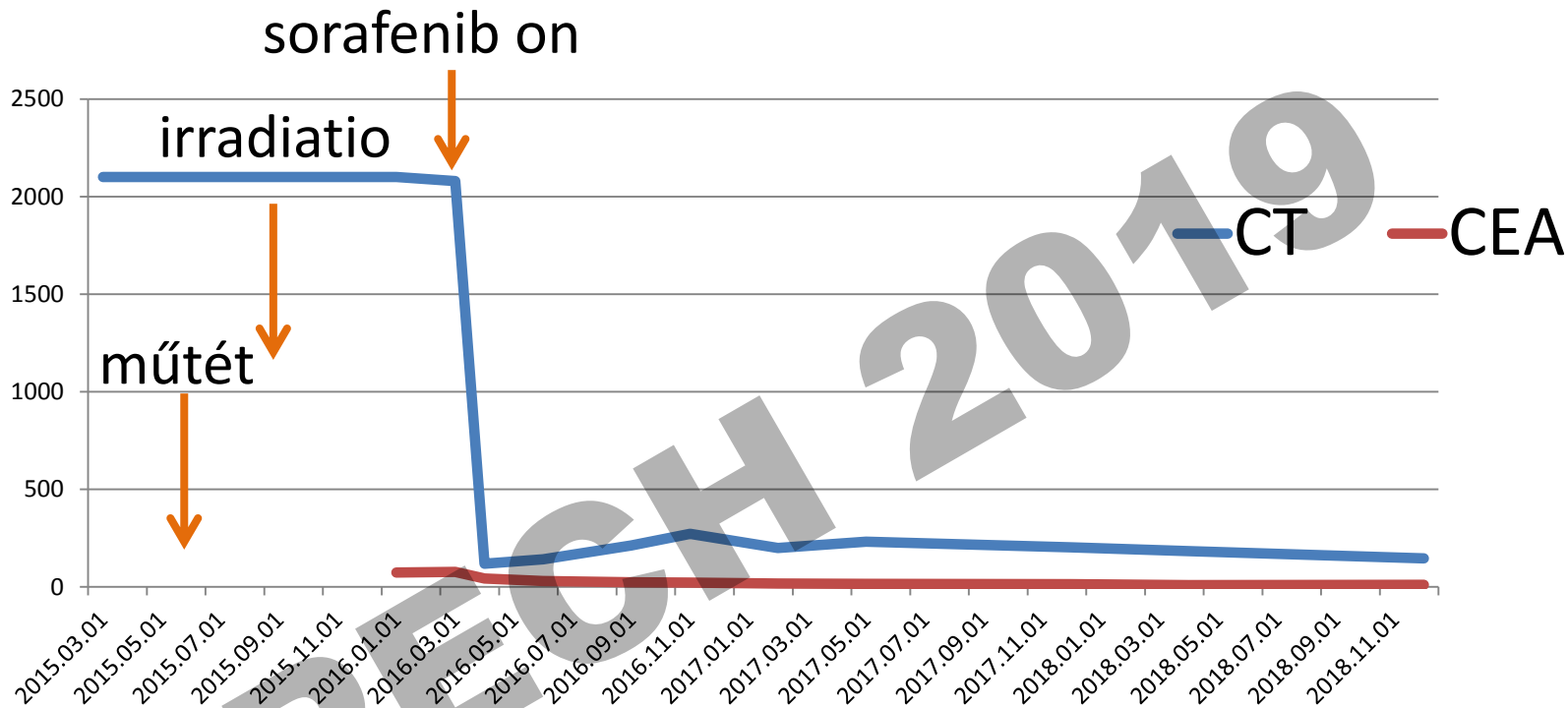
Szisztémás kezelés

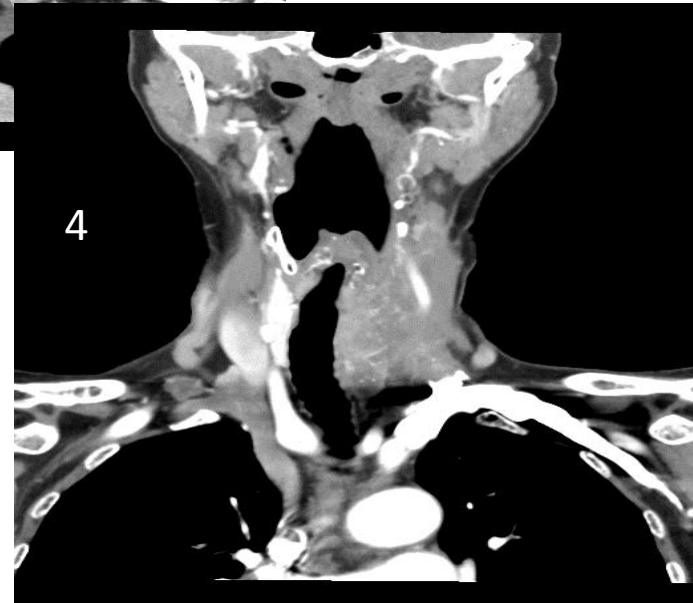
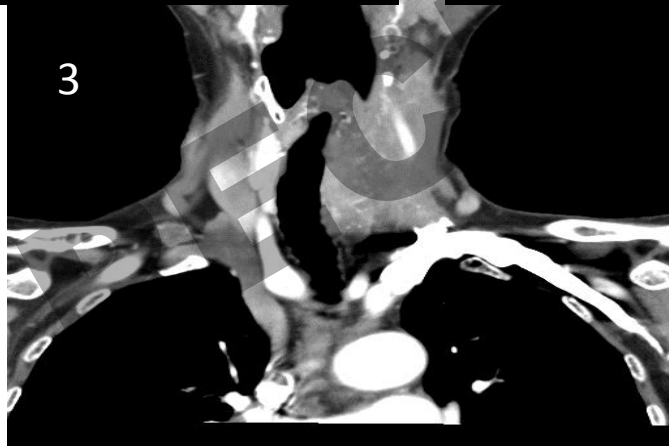
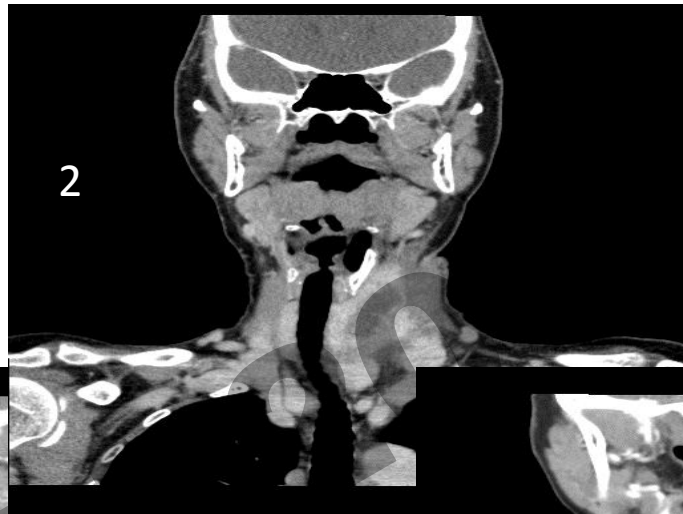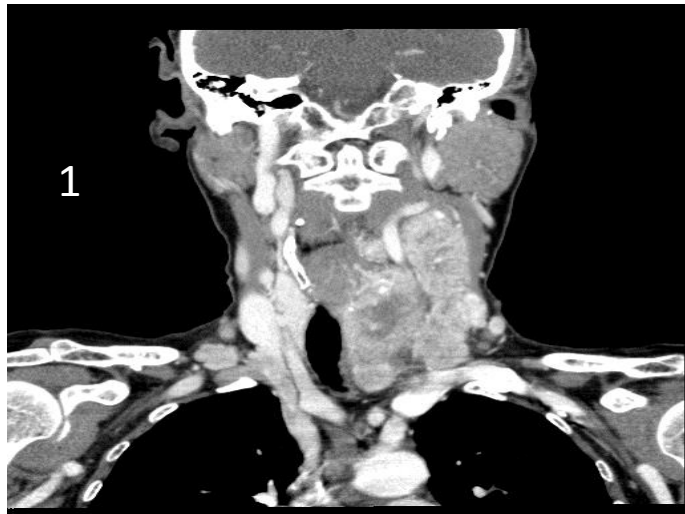- Klasszikus kemoterápia (*doxorubicin, dacarbazine*) nem javasolt
- MIBG nem jön szóba
- PRRT – szelektív esetekben szóba jöhet
- TKI – elsővonalbeli kezelés szisztémás betegség esetén

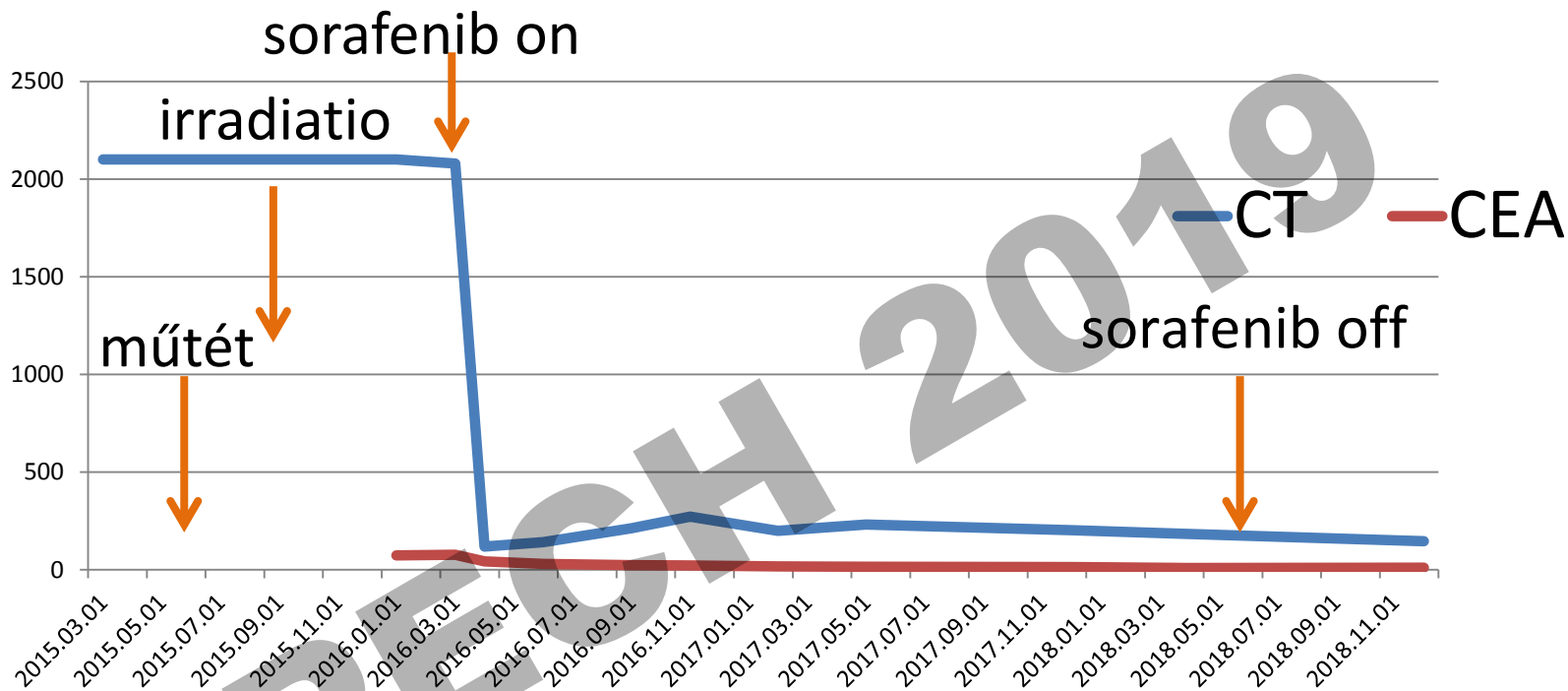
Indikáció:

- Kifejezett tumortömeg
- Progresszív szisztémás betegség
- Tünetes beteg

- Sorafenib NEAK kérelem elindítva 2015.03.06.
- Sorafenib engedélye megérkezett: 2016.03.18.







Mégis, kinek van igaza?

- Beteg: panasz volt, orvoshoz fordult
- Házi orvos: tovább utalta - időpontok
- Szakrendelő: kivizsgálta
- Sebész: megoperálta
- Guideline: csinálj, amit gondolsz, de ez a gyógyszer a legjobb

Mégis, kinek van igaza?

- Gyógyszerkassza: ragaszkodott a szabályokhoz
- Beteg: panaszos lett, elfordult az orvostól



XXVI. PECH, Baja 2019.10.04-05



XXVI. PECH, Baja 2019.10.04-05